

## Delaire Maskesi İle Tedavi Edilen III. Sınıf Vakalarda Fonksiyonel Dil Yükselticisinin Uygulanması\*

Doç. Dr. Yıldız ÖZTÜRK\*\*

Arş. Gör. Hülya KILIÇOĞLU\*\*\*

**ÖNSÖZ:** Bu yazıda maksiller gelişim yetersizliği gösteren iskeletsel III. sınıf vakalarda Delaire maskesi ile yapılan ortopedik tedavinin etkileri incelenmiş ve tedavi sonuçlarının kalıcı olmasında yardımcı olabilecek "fonksiyonel dil yükselticisi" adı verilen müteharrik aygıtın hazırlanmasına ilişkin klinik ve laboratuvar işlemleri açıklanmıştır.

**Anahtar Kelimeler:** III. sınıf, yüz arka, fonksiyonel dil yükselticisi.

**SUMMARY:** "APPLICATION OF FUNCTIONAL LINGUAL ELEVATOR IN THE TREATMENT OF CLASS III CASES WITH DELAIRE TYPE ORTHOPAEDIC FACE-MASK". This article discusses the effect of mask Delaire treatment on the skeletal class III cases wich presents unsufficient maxillary growth. Clinical and laboratory procedures for removable appliance called "functional lingual elevator" wich maintainces the results of treatment has been described.

**Key Words:** Class III, Delaire Mask, Functional lingual elevator.

### GİRİŞ

III. sınıf kapanış bozuklukları diğer ortodontik düzensizliklere göre daha ender olarak görülmelerine rağmen yüzyıllar boyunca diş hekimlerinin dikkatini çekmiştir.

Angle'a göre III. sınıf kapanış bozukluklarında alt diş kavısı ve alt birinci büyük azı dişleri sabit olarak kabul edilen üst birinci büyük azı dişlerine göre daha mesial konumda yer alırlar. Zamanla bu tanımlama kapsamı içersine tek dişi ilgilendiren ön çapraz kapanışlardan başlayarak aşırı iskeletsel III. sınıf düzensizliklere kadar ulaşan tüm vakalar dahil edilmiştir.

Ayrıca III. sınıf vakaların iskeletsel konumsal ve boyutsal özelliklerini vurgulayabilmek amacıyla araştırmacılar çeşitli sınıflamalar yapmışlardır. Bu sınıflamaların pek çoğunda III. sınıf bazal kavis ilişkisinde normal ya da hacimli bir alt çene (prognathie mandibulaire) ile birlikte kafa kadesine göre geri konumda yer almış (brachygnathie supérieure) ya da bütünü ile az gelişmiş (micrognathie supérieure) bir üst çene görülebileceği bildirilmiştir. (1, 2, 3, 4, 5).

Diğer iskeletsel bozukluklarda olduğu gibi III. sınıf iskeletsel düzensizliklerin tedavileri de gelişim döneminde vakaya göre seçilmiş uygun ortopedik kuvvetler yardımı ile yapılmaktadır. Şayet biraz önce sözünü ettiğimiz gibi, III. sınıf bazal kavis ilişkisinde üst çenenin yapısal ya da konumsal yetersizliği önemli rol oynamakta ise uygulanacak olan ortopedik kuvvetlerin üst diş dizisi ve üst bazal kavisin gelişimini postero-anterior yönde stimüle edecek şekilde ayarlanması gerekir (6, 7, 8, 9, 10, 11, 12, 13).

Ortodontide bu tür ortopedik kuvvet uygulamalarında Delaire, Tubinger ya da Dahan türü yüz arkları kullanılmaktadır. Bu apareyler aracılığı ile üst çeneye aktarılan şiddetli çekme kuvvetleri kısa sürede üst ve alt bazal kavis ilişkilerinin normale dönmesine yardımcı olur. Ancak iskeletsel düzeydeki ani değişikliklere orofasial kas fonksiyonlarının hemen uyum göstermesi çoğu kez mümkün olmamaktadır. Ağır çekme kuvvetlerinin terk edilmesi gereken durumlarda oluşabilecek residivi önlemek için III. sınıf fonksiyonel apareyler, ya da ağız içi çekme kuvvetleri ile kombine edilmiş sabit ortodontik tedavi tekniklerinden yararlanılmaktadır (10).

\* 14-20 Mayıs 1989 Türk Periodontoloji Derneği 20. Bilimsel Kongresinde (Club Salima-Antalya) tebliğ edilmiştir.

\*\* İ.Ü. Diş Hek. Fak. Ortodonti Anabilim Dalı Öğretim Üyesi.

\*\*\* İ.Ü. Diş Hek. Fak. Ortodonti Anabilim Dalı Araştırma Görevlisi.

İskeletsel III. sınıf vakalarda en önemli residiv faktörünün dilin alçak konumu olduğuna dikkat çeken Delaire ilk olarak postero-anterior ağız dışı kuvvetler ile tedavi ettiği yarık dudak ve damaklı çocuklarda dilin konum ve fonksiyonlarını düzenliyen "dil rampası" adını verdiği bir aygıt kullanmıştır (14).

Bu vaka raporundaki amacımız Delaire maskesi ile tedavisi yapılmış vakalara residivi önlemek amacı ile kliniğimizde ilk olarak tarafımızdan uygulanan ve "dil rampasının" daha geliştirilmiş bir şekli olan fonksiyonel dil yükselticisinin bir vaka üzerinde uygulanışının gösterilmesidir (15).

### FONKSİYONEL DİL YÜKSELTİCİSİ

#### ÖLÇÜ

Apareyin hazırlanması için çift ölçü gereklidir.

1. Birinci ölçü alginatla alt kavisten uygun (tercihan kişisel) bir ölçü kaşığı ile alınır Ölçü sırasında kaşığın ağız tabanını ve dil altı frenilumunu çökertmemesine özen gösterilir.
2. Ölçü ağızdan çıkarıldıktan sonra kaşığın dış ve iç kenarlarına taşan alginat fazlalıkları kaldırılır.
3. Ölçü kaşığı tekrar ağıza yerleştirilir. Çocuktan dilini damak üzerinde en geri ve en yukarı pozisyona getirmesi istenir ve ölçü kaşığının üst kısmı alginat ile doldurulur.
4. Alginatın sertleşmesi beklenirken çocuktan dilini üst kesici dişlerinin palatinal yüzeyine doğru getirmesi ve dudakları kapalı olarak "M" harfini telâffuz etmesi istenir. Böylece damağın ön bölgesi ile sağ ve sol 5. No.lu dişlerin önünde yer alan diş kavsinin ölçüsü elde edilmiş olur. Aynı zamanda free-way space miktarının modele aktarılması mümkün olur ki bu işlem ileride hastanın apareyini tolere etmesini kolaylaştırır.
5. Ölçü yavaşça ağızdan çıkarılır, üzerinde;
  - Alt kavis
  - Damak kubbesinin ön yüzü,
  - Üst kesici, kanin ve premolarların palatinal yüzeyleri ve
  - Dilin alt yüzünün iyi bir şekilde belirlenmiş olmasına dikkat edilir (Resim: 1, 2, 3).

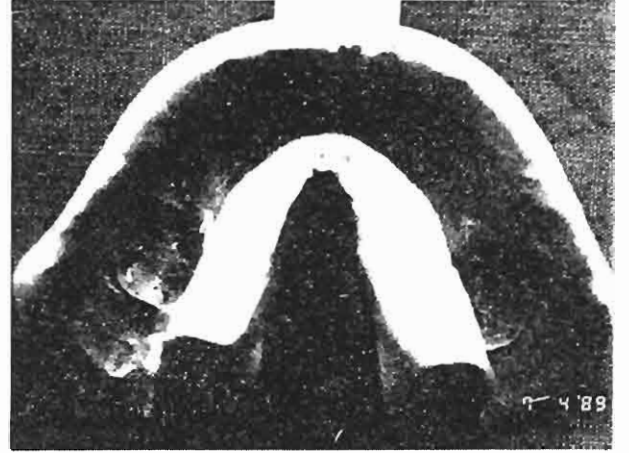
### LABORATUVAR SAFHASI

Ölçünün dökümü birbirini izleyen üç safhada gerçekleştirilerek,

1. Alt diş dizisi
2. Dil
3. Üst diş dizisine ait alçı modeller elde edilir ve daha sonra bu üç model birleştirilir (Resim: 4, 5, 6).

### APAREYİN HAZIRLANIŞI

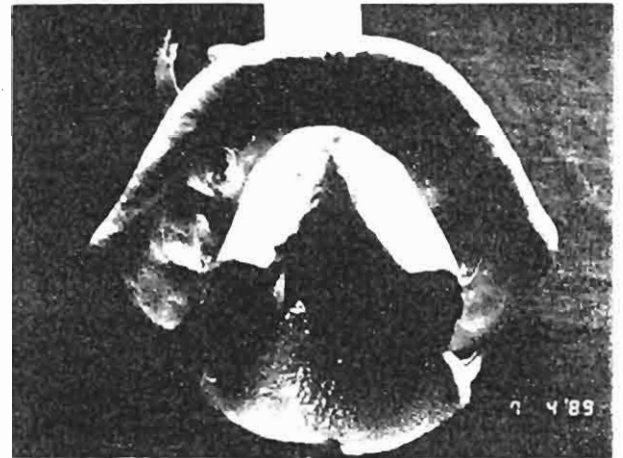
- Tutucu elemanları 6 No.lu dişlere yapılan Adams kro-



Resim. 1- Alt kavis ölçüsü



Resim. 2- Üst kavis ölçüsü




Resim. 3- Alt kavis, dil ve üst kavis ölçüsü

şeleri ile kesicilerin önünde seyreden vestibül bando oluşturur.

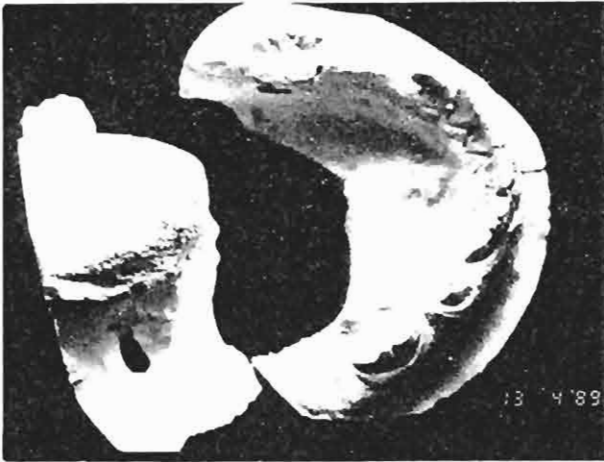- Dil altı tarafında hazırlanmış boşluk akril ile doldurulur, bu sırada dilin öne doğru hareketini engellemek amacı ile azı ve küçük azı dişlerinin oklüzal yüzeylerine akrilin taşmamasına dikkat edilir.
- Tesviyeden sonra plâk çok iyi bir şekilde cilalanır.

#### APAREYİN AĞIZA ADAPTASYONU

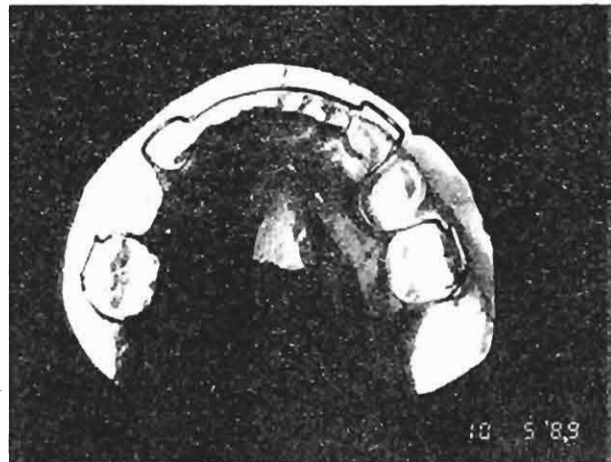
Ağız içi stabilite kroşelerin adaptasyonu ile temin edildikten sonra apareyin ağız tabanını çöktürmemiş olmasına dikkat edilir ve dilin hareket kabiliyeti kontrol edilir. Çocuk plâğın stabilitesinde azalma olmaksızın bütün dil hareketlerini maksimum düzeyde yapabilmelidir. Birkaç günlük alışma döneminden sonra hasta apareyi ile yemek yiyebilir ve kullanma süresi 24 saate çıkarılır (Resim: 7).



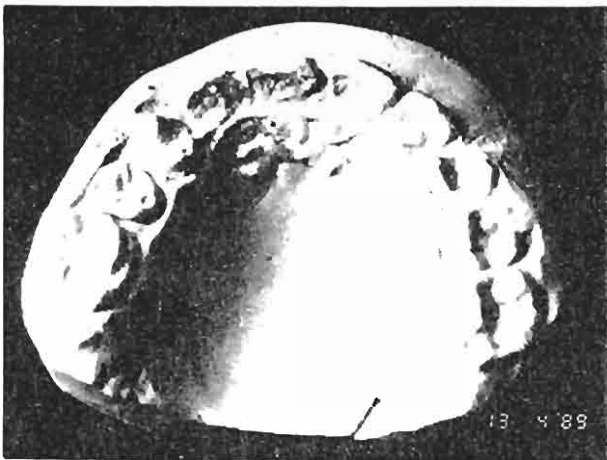Resim. 6- Alt kavis, dil ve üst kavise ait alçı model



Resim. 4- Alt kavis ve dile ait alçı model



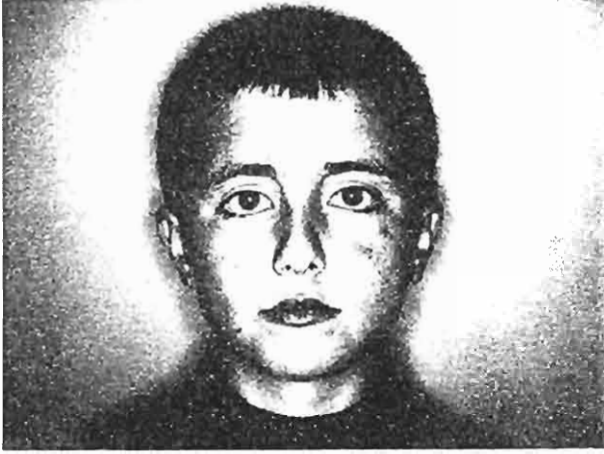Resim. 7- Fonksiyonel dil yükselticisi



#### VAKA

Kronolojik yaşı 10 yıl 4 ay, kemik yaşı 8 yıl olan G.D. isimli hastamızın yapılan klinik ve radyolojik incelemesi sonucunda ön bölgede çapraz kapanışı olan dişsel ve iskeletsel III. sınıf bir vaka olduğu belirlendi (Resim: 8, 9, 10). Profil uzak röntgen resmi Delaire'in yapısal ve mimari analiz yöntemine göre incelendi. İlk etapta hastaya, ön çapraz kapanışını ve iskeletsel III. sınıf ilişkisini düzeltmek, amacı ile Delaire maskesi uygulandı (Resim: 11, 12).

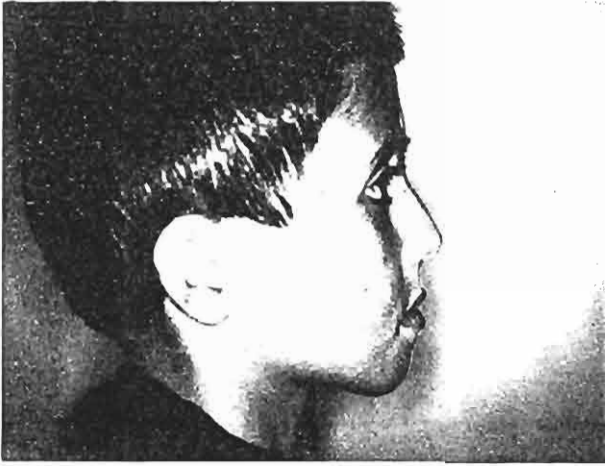Hasta maskesini beş ay süre ile günlük ortalama 18 saat kullanmıştır, ağız dışı lastiklerin çekme kuvveti toplam 1400 gramdır (Resim: 13, 14, 15).



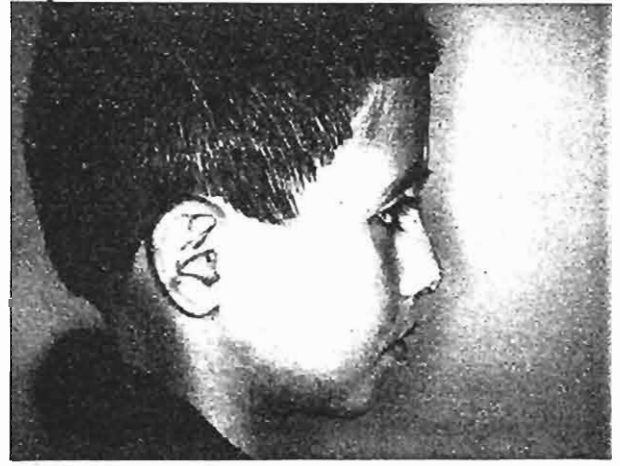Resim. 8- Tedavi öncesi cephe fotoğrafı



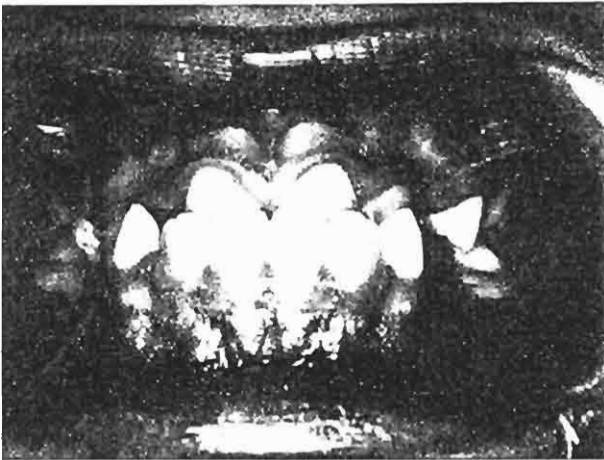
Resim. 13- Tedavi sonrası cephe fotoğrafı



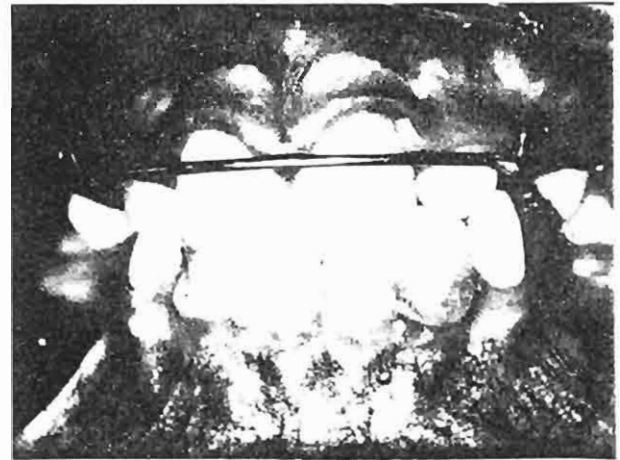
Resim. 9- Tedavi öncesi profil fotoğrafı



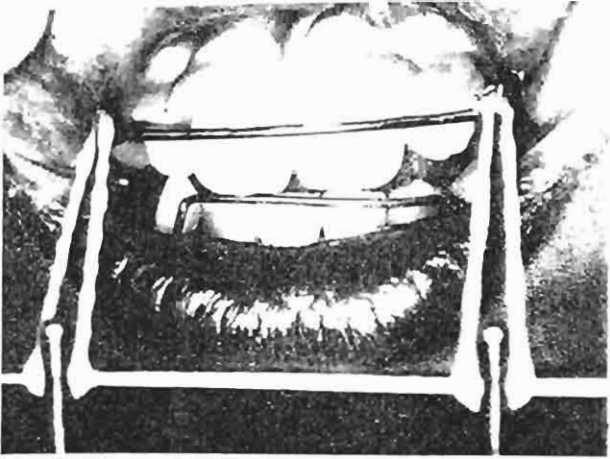
Resim. 14- Tedavi sonrası profil fotoğrafı



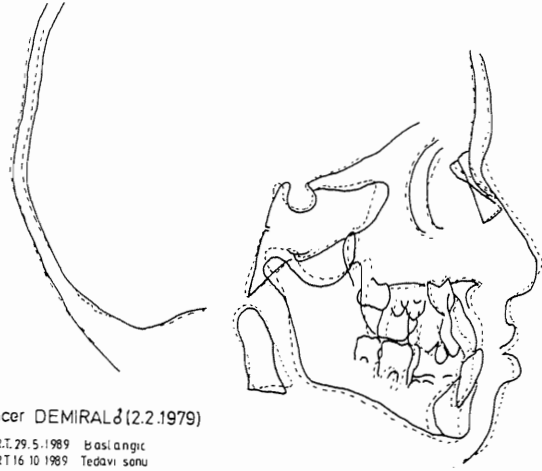
Resim. 10- Tedavi öncesi ağız içi fotoğrafı



Resim. 15- Tedavi sonrası ağız içi fotoğrafı

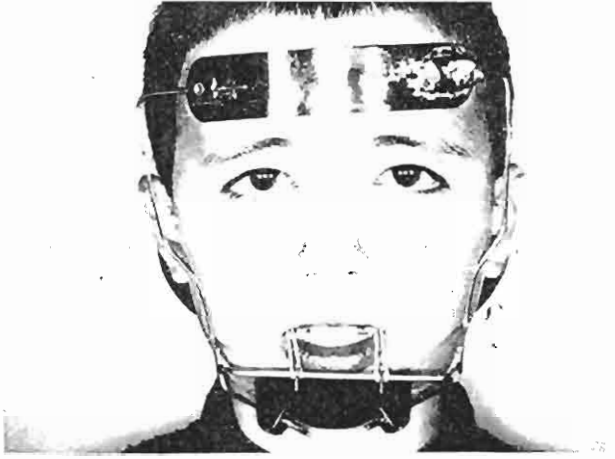


Resim. 11- Apareyli ağız içi fotoğrafı



Gencer DEMİRAL d (2.2.1979)  
 — 1RT 29.5.1989 Başlangıç  
 ----2RT 16.10.1989 Tedavi sonu

Şekil. 2- Üst ve alt çene düzlemlerine göre çakıştırma.

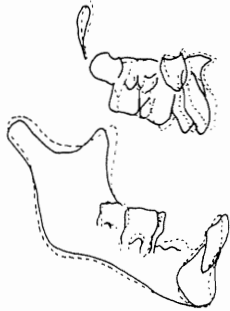


Resim. 12- Delaire maskeli cephe fotoğrafı

Tablo I. Tedavi Öncesi ve Sonrasında Ait Sefalometrik Analiz Sonuçları.

Ölçümler	Tedavi Öncesi	Tedavi Sonrası
C <sub>3</sub> -C <sub>1</sub> açısı	22°	21°
C <sub>3</sub> -C <sub>4</sub> açısı	117°	115°
CF <sub>1</sub> -C <sub>3</sub> açısı	78° (-7°)	80° (-5°)
1-CF <sub>4</sub> açısı	97°	102.5°
1-Mand. Düz. açısı	89°	84°
X-M boyutu	5.6 cm	5.65 cm
FM-G boyutu	4.5 cm	4.5 cm
G-CF <sub>7</sub> boyutu	3.15 cm	2.7 cm
CF <sub>7</sub> -Me boyutu	2.4 cm	3.1 cm
G-CF <sub>7</sub> -CF <sub>7</sub> -Me boyutu	5.55 cm	5.8 cm

Tedavi öncesi ve sonrasında alınan sefalometrik radyografilerin analiz sonuçları ve bu radyografilerin C<sub>3</sub> düzlemi üzerinde FM noktası esas alınarak yapılan çakıştırma ile üst ve alt çene düzlemlerine göre yapılan çakıştırmalardan elde edilen sonuçlar şu şekildedir (Şekil: 1, 2). Tedavi öncesi ve sonrasına ait sefalometrik analiz sonuçları Tablo I. de gösterilmektedir.



Gencer DEMİRAL d (2.2.1979)  
 — 1RT (-) 29.5.1989 Başlangıç  
 ----2RT 16.10.1989 Tedavi sonu

Şekil. 1- C<sub>3</sub> Düzlemi üzerinde FM noktası esas alınarak yapılan çakıştırma

- **Üst çene:** CF<sub>1</sub>-C<sub>3</sub> açısındaki artışa bağlı olarak üst çenenin ön-arka yön gelişiminde hızlanma, üst alveol bölgesinin uzunluğunda artış, üst çene eğiminde hafif değişiklik (postero-anterior rotasyon) ve üst alveol bölgesinin A noktası civarı konturunda yeniden biçimlenme gözlemlendi.
- **Alt çene:** Alt çenenin ön-arka yön gelişiminde duraklama, hafif aşağı ve geriye doğru rotasyon ve buna bağlı olarak altyüz yüksekliğinde artış (CF<sub>7</sub>-Me), semfiz bölgesinin iç bükey konturunda yeniden biçimlenme, korpus boyunda ve ramus yüksekliğinde artış gözlemlendi.
- **Diş dizileri:** Üst kesici dişlerin eksen eğimlerinde artış, alt kesici dişlerin eksen eğimlerinde azalma, gözlemlendi.
- **Yumuşak dokular:** Üst dudağın öne, alt dudağın geriye doğru hareketi ile dudaklar arası ilişkide iyileşme, orbital altı ve naso-génien çöküntülerde dolgunlaşma gözlemlendi.



## TARTIŞMA

Dilin, alt çenenin yapısı ve konumu üzerindeki etkisi birçok araştırmacı tarafından incelenmiştir.

Biourge, dilin ağız içi statik konumunun damak derinliği, alveol kaviserinin şekli ve kapanış tipinin belirlenmesinde önemli rolü olduğunu bildirir. Araştırmacı dilin konumuna bağlı olarak II. sınıf vakalarda üst çene ve diş dizilerinin, III. sınıf vakalarda ise alt çene ve diş dizilerinin yatay ve ön-arka yönde daha fazla geliştiğine dikkat çeker (16).

Gudin, konuya daha geniş açıdan bakarak "pharyngo-linguo-hyoidien" kompleksin genel yüz gelişiminden sorumlu olduğunu düşündür (17).

Delaire ise dilin konum ve fonksiyonları üzerinde üst damak mukozasının direkt etkisi olduğunu bildirmektedir. Araştırmacı belirgin iskeletsel III. sınıf vakalarda, dilin alçak ve propulsif konumuna üst damak mukozasının yukarıdan aşağı ve önden arkaya doğru artmış olan eğiminin sebep olduğunu açıklar (18).

Fonksiyonel dil yükselticisi dilin konumu ve hareketlerinin yönünü değiştiren bir müteharrik aygıttır. Aparent ağızda iken dil istirahat konumunda üst kesici dişlerin palatinal yüzeylerine doğru yönlendirilmiştir. Yutkunma ve çiğneme fonksiyonları sırasında ise dil damağın ön bölgesine ve üst kesici dişlerin palatinal yüzeylerine basınç yaparak maksillanın öne doğru olan gelişim potansiyelini stimüle eder. Dilin yeni konumu aynı zamanda kendisi ile bir kompleks oluşturan diğer ağız çevresi kas fonksiyonlarında da olumlu değişikliklerin meydana gelmesine sebep olur.

Karmaşık diş dizisi döneminde terk edilmesi gereken ağır postero-anterioer çekme kuvvetlerinden sonra kemik-kas dengesinin oluşmasını sağlayarak residivi engelleyen bu aparey diğer fonksiyon düzenleyicilerden çok daha basittir ve sürekli olarak kullanılabilir. Bu nedenle de gerek hasta gerek hekim tarafından daha fazla tercih edilir.

## YARARLANILAN KAYNAKLAR

- Jacobson, A., Evans, W.G., Preston, C.B., Sadowsky, P.L.: Mandibular prognathism. Am. J. Orthod. 66: 140, 1974.
- McNamara, J.: A method of cephalometric evaluation. Am. J. Orthod. 86: 449, 1984.
- Sassouni, V.: A classification of skeletal facial types. Am. J. Orthod. 55: 109, 1968.
- Tweed, C.H.: Clinical orthodontics. Vol.2. Mosby Comp. Saint Louis. Chap: 13, 595 Chap: 18, 715, 1966.
- Epker, N.B., Fish, C.L.: Dentofacial Deformities. Mosby Comp. St. Louis, Toronto, Princeton Vol: 1, 492, 1986.
- Isteo, M.K., Dahl, E.: Face mask therapy in children with cleft lip and palate. European J. Orthod. 9: 211, 1987.
- Ranta, R.: Protraction of cleft maxilla. European J. Orthod. 10: 215, 1988.
- Doğan, S., Ertürk, N.: İskeletsel III. sınıf düzensizliğinde ortopedik yüz maskesinin uygulanması. Oral Dergisi. 4: 27, 1988.
- Hata, S., Itoh, T., Nakagawa, M., Kamogashira, K., Ichikawa, K., Matsumoto, M., Chaconas, S.: Biomechanical effects of maxillary protraction on the craniofacial complex. Am. J. Orthod. 91: 305, 1987.
- Delaire, J., Verdon, P., Lumineau, J.P., Charga-Negréa, A., Talmant, J., Boisson, M.: Quelques résultats des tractions extra-orales à appui fronto-mentonnier dans le traitement orthopédique des malformations maxillo-mandibulaires de Classe III et des séquelles osseuses des fentes labio-maxillaires. Rev. de Stomatologie. 73: 663, 1972.
- Nanda, R.: Biomechanical and clinical considerations of a modified protraction headgear. Am. J. Orthod. 78: 125, 1980.
- Cozzani, G.: Extraoral traction and Class III treatment. Am. J. Orthod. 80: 638, 1981.
- Delaire, J.: La Croissance maxillaire: Déductions Thérapeutiques. Tr. Eur. Orthod. Soc. 1-22, 1971.
- Verdon, P.: Nouvelles orientations des traitements orthodontiques des séquelles maxillo-dentaires des fentes labio-maxillaires totales avec division palatine. Orthod. Française. 45: 11, 1974.
- Salagnac, J.M.: Conduite a tenir après les tractions postéro-antérieures sur masque orthopédique de Delaire dans les traitements des classes III. Rev. Stom. Chir. Maxillofac. 88: 321, 1987.
- Biourge, A.: Influence de la position statique de la langue. Orthod. Française. 39: 607, 1968.
- Gudin, R.G.: Le rôle du complexe pharyngo-lingual dans l'organisation de croissance du massif facial à l'état normal et pathologique. Thèse Doctorat en Chirurgie dentaire, Paris, 1969.
- Delaire, J.: Influence du voile du palais sur la statique linguale et la croissance mandibulaire. Déductions thérapeutiques. Rev. de Stomatologie. 77: 821, 1976.

Yazışma Adresi: Doç. Yıldız ÖZTÜRK  
İ.Ü. Diş Hekimliği Fakültesi  
Ortodonti Anabilim Dalı  
34390 Çapa-İSTANBUL

Bu makale, Yayın Kurulu tarafından 28 / 03 / 1990 tarihinde yayına kabul edilmiştir.